Aus dem Pathologischen Institut der Universität Marburg
(Direktor: Prof. Dr. Versé)

Über die Fleckmilz und ihre Beziehung zur Arteriolosklerose

Inaugural-Dissertation

zur Erlangung der Doktorwürde in der Medizin, Chirurgie und Geburtshilfe
der Hohen Medizinischen Fakultät der Philipps-Universität Marburg

vorgelegt von

Betty Spier
aus Gemünden a. d. Wohra

Mit 3 Abbildungen im Text

Marburg 1930

Verlag von J. F. Bergmann in München 1931

Angenommen von der Medizinischen Fakultät Marburg
am 31. Juli 1930

Gedruckt mit Genehmigung der Fakultät

Referent: Prof. Dr. M. Versé

R. UNIV.
BIBLIOTHEEK
LEIDEN

Sonderabdruck aus Frankfurter Zeitschrift für Pathologie, Bd. 41, Heft 1.

Aus dem Pathologischen Institut der Universität Marburg.
(Direktor: Prof. Dr. Versé.)

Über die Fleckmilz und ihre Beziehung zur Arteriolosklerose.

Von

Betty Spier.

Mit 3 Abbildungen im Text.

Ein im Pathologischen Institut der Universität Marburg beobachteter Fall von sogenannter Fleckmilz gab Veranlassung, diese zuerst von *Feitis* beschriebene und von ihm so benannte Veränderung auf ihren Zusammenhang mit Gefässveränderungen erneut zu prüfen, zumal die Zahl der veröffentlichten Fälle dieser Art sehr klein ist.

Es handelt sich bei unserem Fall um eine 51jährige Frau, aus deren Vorgeschichte folgendes bekannt ist: Im Alter von 49 Jahren Apoplexie mit linksseitiger Hemiparese. Im Januar des folgenden Jahres ängstliche Erregungszustände. Vor kurzem Halluzinationen und erhebliche somatische Verschlechterung. Die klinische Diagnose lautete: Arteriosklerose, Apoplexie, Bronchopneumonie, Dilatatio cordis, psychotische Störungen [1]).

Das *Sektionsprotokoll* (S. Nr. 79/28, Obduzent Dr. *Schiele*) sei auszugsweise mitgeteilt: 1,58 cm lange, 42,5 kg schwere Frau in reduziertem Allgemeinzustand. Über den Knöcheln lässt sich die Haut teigig eindrücken und der Fingerabdruck bleibt bestehen. Bei Eröffnung der rechten Pleura entleeren sich aus ihr gut 1000 ccm einer leicht getrübten, gelbliche Flocken enthaltenden Flüssigkeit. Im Herzbeutel finden sich ca. 30 ccm einer grünlichgelblichen, mit fädigen Flocken untermischten Flüssigkeit. Beide Perikardblätter sind feinst streifig gerötet, getrübt und matt. Im Gefässteil und der Gegend der Herzohren reichlich grünlichgelbliche, leicht fortwischbare Beläge. Ausserdem befinden sich im Perikardium viscerale und parietale rötliche spritzerförmige Fleckungen. Das Herz ist gut eineinhalb mal so gross wie die rechte Faust der Leiche. Den Hauptanteil der Herzmasse macht der linke Ventrikel aus. Der rechte Vorhof und der rechte Ventrikel erscheinen etwas ausgeweitet. Die Wand des rechten Ventrikels ist muskulös und trabekulär verdickt. Kammerwanddicke rechts 0,6 cm. Trikuspidal- und Pulmonalklappen sind zart. Die Mitralklappe ist gut für zwei Finger durchgängig. Die Klappenränder sind etwas wulstig verdickt und die Klappen selbst mit gelblich fleckigen Einlagerungen versehen. Die Muskelwand des linken Ventrikels ist sehr stark verdickt. (2,1 cm.) Die Papillarmuskel sind wulstig kegelig und die Trabekel springen als dicke Leisten in das Ven-

[1]) Auszug aus der Krankengeschichte der Nervenklinik (Direktor Prof. *Kretschmer*).

trikellumen vor. Die Herzmuskulatur ist von blassbräunlicher Farbe und straffer, fester Konsistenz. Aortenklappen zart. In den Ästen der Kranzarterien gelbliche Fleckungen der Intima ohne Verengerungen des Lumens. In der Herzmuskulatur makroskopisch keine schwieligen Herdbildungen. Herzgewicht 540 g. Die Milz misst 11:5,5:3 cm. Kapsel fleckig, grauweisslich und graurötlich verdickt, von derber Konsistenz. Auf dem Schnitt sehr deutliche Trabekelzeichnung und graugelbliche keilförmige, multiple Herdbildungen, besonders unter der Rinde gelegen. Milzarterie im Hilus glatt. Bei Abtragung des Mesenteriums sehr starkes Klaffen der Mesenterialgefässe, die aber keine gelbliche Fleckung der Intima aufweisen. Das Pankreas zeigt auf dem Schnitt graurötliche deutliche Läppchenzeichnung. Leber: Maße: 23,5:21:13:6,5 cm, Gewicht 1450 g. Kapsel in der Gegend des rechten Unterlappens grauweisslich verdickt. Auf dem Schnitt dunkelbraunrote Farbe, deutliche Läppchenzeichnung. Central erscheinen die Läppchen dunkelbraun, peripher mehr braunrot. Die Kapsel der linken Niere ist leicht abziehbar. Nierenoberfläche uneben, gröber und feiner gekörnt. Die hervorragenden Partien erscheinen mehr graurötlich, die eingesunkenen mehr bläulich dunkel. Auf dem Schnitt der Niere ist die Rinde stark verschmälert, streifig gelblich und streifig rötlich. Konsistenz der Nieren ziemlich derb. Im Nierenbecken reichlich Fettgewebsentwicklung. In der Aorta gelblich fleckige Einlagerungen, keine derben Plaquebildungen. Gefässe der Hirnbasis, besonders die Arteria basilaris zeigen gelbliche Einlagerungen in die Gefässwand. Auch in den feinen Ästen der Arteria fossae Sylvii stellenweise Starre des Gefässrohres mit gelblich fleckigen Einlagerungen. Im Pons auf der rechten Hälfte ein scharf umschriebener, graubräunlich eingesunkener, weicher Herd. Die Seitenventrikel etwas weit. Im rechten Linsenkern, in seinem hinteren Anteil, auf die innere Kapsel übergreifend, ein gelblichbräunlicher, etwas derber Herd. Im linken Thalamus zwei etwa stecknadelkopfgrosse, eingesunkene, gelblichbräunliche Herde. Die Marksubstanz des Gehirns weisslich und saftreich. Die graue Substanz etwas verschmälert. Gehirngewicht 1300 g.

Pathologisch-anatomische Diagnose:

Arteriolosclerosis fere universalis. Arteriolosclerosis lienis. Infarctus multiplices organisati veteres lienis. Arteriolosclerosis renum, hepatis, gastris, pancreatis, cerebri. Arteriosclerosis arteriarum baseos cerebri et arteriarum fossae Sylvii. Encephalomalaciae veteres pigmentosae nuclei lentiformis dextri, thalami sinistri, pontis. Hydrocephalus mediocris internus. Hypertrophia ventriculi sinistri cordis. Dilatatio ventriculi dextri cordis. Atheromatosis cuspidis aorticae valvulae mitralis, valvularum aorticarum, arteriarum coronarium cordis. Pericarditis sero-fibrinosa. Haemorrhagiae punctatae subepicardiales. Hydrothorax dexter. Atelectasis lobi medii et inferioris pulmonis dextri e compressione. Emphysema apicale et marginale pulmonis sinistri. Oedema pulmonum. Anthracosis pulmonum mediocris. Pleuritis vetus adhaesiva partialis bilateralis. Peritonitis vetus adhaesiva regionis vesicae felleae et omenti majoris. Phlebectasiae varicosae ani. Ulcus decubitale ani. Anasarca.

Zur *histologischen Untersuchung* gelangten in erster Linie Milz, Gehirn und Pankreas. Die Organe sind in Formalin gehärtet und aufbewahrt worden.

Es wurden folgende Färbungen gemacht: Hämatoxylin-Eosin, Sudan III, Eisenhämatoxylin - van Gieson - Elastica nach *Weigert* und Gitterfasern-Silberimprägnation nach *Bielschowsky*.

Von besonderem Interesse ist das Verhalten der Milz, die makroskopisch deutlich verkleinert ist (Gewicht 92 g). Die Kapsel ist gerunzelt und fleckig

grauweisslich verdickt. Durch die Kapsel hindurch schimmern unregelmäßig gestaltete, teilweise untereinander zusammenhängende gelblichweisse Herde, deren Ausdehnung von Stecknadelkopf- bis zu einer Grösse von 1,7:0,6 cm schwankt. Auf dem Schnitt sieht man diese Herde sowohl unter der Kapsel, als auch unregelmäßig in den tieferen Schichten verstreut. Im ganzen macht die Milz buchstäblich einen „gefleckten" Eindruck. Strassenförmig untereinander verbunden, nähern sich besonders die unter der Kapsel gelegenen Bezirke mitunter der Keilform, wogegen die Mehrzahl der Herde auch auf dem Schnitt nach Form und Grösse unregelmäßig und wechselnd ist. Das Verhältnis von normalem zu verändertem Milzgewebe lässt sich nach diesen Bildern nur ganz grob abschätzen. Es beträgt annäherungsweise makroskopisch 2:1. Im übrigen ist die Trabekelzeichnung sehr deutlich. Abgesehen von der unveränderten Milzarterie im Hilus scheinen die Gefässe, auch die kleineren, von einer gewissen Starrwandigkeit und haben klaffende Lumina.

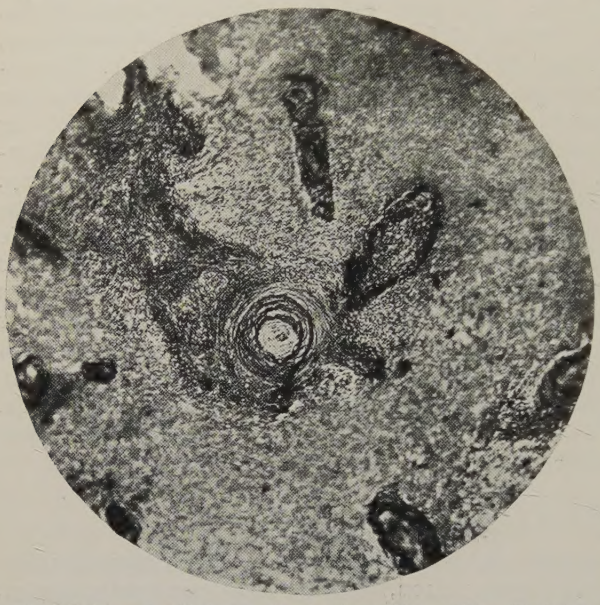

Abb. 1. Querschnitt durch eine hochgradig verdickte Trabekelarterie der Milz mit spezifischer Elastinfärbung. Die Lamina elastica interna ist durch Aufsplitterung und Neubildung von konzentrisch zusammengelagerten Fasern zu einem breiten Ring umgewandelt, das Gefässlumen durch eine jüngere lockere Intimawucherung höchstgradig verengt. Zeiss Mikrophoto, Okular K2, Objektiv 16 mm.

Sowohl bei den verschiedenen Färbungen als auch in dem einzelnen histologischen Schnitt bot sich ein mannigfaltiges buntes Bild. Die Veränderungen betreffen 1. die Kapsel, 2. das Parenchym, 3. die Trabekel, 4. die Gefässe, und sie werden auch in dieser Reihenfolge beschrieben. Am wichtigsten sind die Gefässveränderungen.

Die beschriebene makroskopische Runzelung der Kapsel stellt sich mikroskopisch als ein wellenförmiger Saum dar. Die Kapsel ist, wie ebenfalls schon makroskopisch erwähnt, verdickt und weist stärkere Hyalinisierung und Fettstoffablagerung auf.

Die *Milz* ist durchsetzt von grösseren und kleineren, teils isoliert erscheinenden, teils konfluierenden Herden, die in ihrer Struktur von dem nicht sehr ausgebreiteten normalen Milzgewebe in jeder Weise abweichen. Es zeigt sich histologisch, dass das Verhältnis von normalem zu verändertem Gewebe sich derart verschiebt, dass auch makroskopisch unveränderte Stellen sich mikroskopisch als verändert erweisen, und es scheinen sich nunmehr

unveränderte zu veränderten Bezirken eher wie 1:2 zu verhalten. Unter den veränderten Bezirken kann man scharf zwei oder besser drei verschiedene Arten unterscheiden, die, wie sich noch ergeben wird, nur graduelle Unterschiede ein und desselben Prozesses darstellen. Einmal handelt es sich um ein wabig strukturiertes, aufgequollen erscheinendes, kernarmes Gewebe, das von Fibroblasten und vom Rande einwachsenden neugebildeten Capillaren durchzogen wird. An zelligen Elementen finden sich ganz vereinzelt Lymphocyten, Leukocyten und im Sudanschnitt sich als reich mit Fett beladen erweisende Makrophagen, die geradezu an Fettkörnchenzellen erinnern können. Von echter indurativer sklerotischer Umwandlung bzw. Narbenbildung kann nirgends die Rede sein, wofür sich auch im van Giesonschnitt keinerlei Hinweise finden. Neben diesen immerhin schon für ein gewisses Alter sprechenden Veränderungen, finden sich scharf demarkierte Bezirke, die alle Zeichen des Kern- und Protoplasmauntergangs aufweisen: Auflösung, Zerfall und Verklumpung der Kerne im höchsten Maße, Aufquellung des Protoplasmas, so dass alle zwischen den Kernen bzw. Kerntrümmern gelegene Substanz sich mit Hämatoxylin gleichmäßig blaulila färbt. Hier finden sich hämorrhagische und leukocytäre Randzonen, die im Sudanschnitt reichlich Fettstoffablagerung erkennen lassen. Man hat es also offenbar einmal mit frischen Nekrosen und das andere Mal mit etwas älteren, im Stadium der Reparation begriffenen Herden zu tun. Die dritte Form stellt nichts anderes als Übergänge zwischen eins und zwei dar. Alle Stadien von beginnendem Abtransport der Kerntrümmer bis zum Einwachsen von Fibroblasten und Capillaren sind vertreten. (Siehe Abb. 3.)

Abb. 2. Weitgehend verdickte Trabekelarterie der Milz im Querschnitt bzw. Schrägschnitt mit fast vollständigem Lumenverschluss durch die gewucherte Intima, die teilweise mit der anschliessenden Media nekrotisch geworden und dadurch wolkig schwärzlich gefärbt erscheint. Eisenhämatoxylin — van Gieson. Zeiss Mikrophoto, Okular K 2, Objektiv 16 mm.

Wohlausgebildete Follikel sind auch in dem als normal zu bezeichnenden Gewebe nirgends anzutreffen. Lymphocyten sind als schmaler Saum peritrabekulär in und ausserhalb der Sinus angeordnet. Sie finden sich mitunter zwischen zwei Trabekeln, gleichsam diese verbindend, und endlich siedeln sie sich anscheinend mit Vorliebe in der Umgebung grösserer Gefässe an.

Die Trabekel sind durchweg, ähnlich wie die Kapsel, nur in weit höherem Maße hyalinisiert. Das gilt vor allem für die innerhalb der veränderten Bezirke liegenden, die teilweise keinerlei Kernfärbung mehr aufweisen, einen gequollenen Eindruck machen und sich innerhalb der älteren Herde kaum von der Umgebung abheben. Bei der Elasticafärbung sind die elastischen Fasern der Trabekel stellenweise hochgradig geschädigt. Sie färben sich nur noch schwach, erscheinen fragmentiert und verlieren sich schliesslich ganz, so dass die derart betroffenen Trabekel einen geradezu angenagten Eindruck machen. Die Grösse dieser Stellen, die sich vor allem innerhalb der Nekrosen finden,

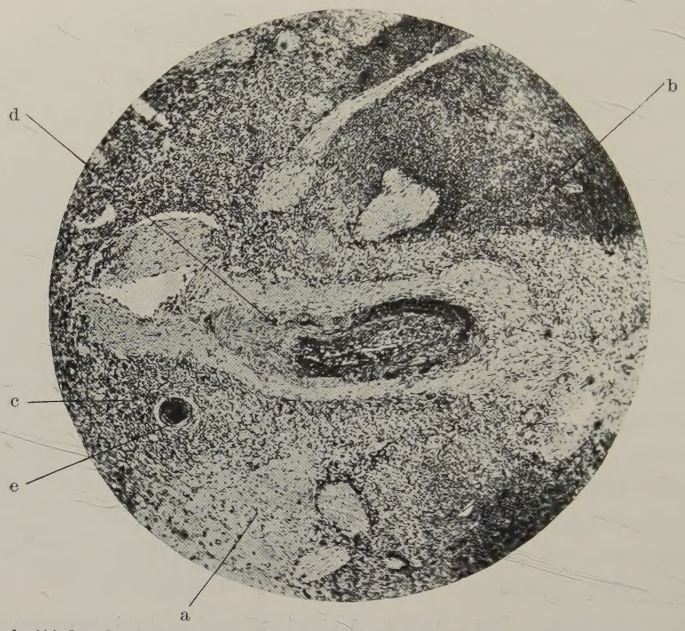

Abb. 3. Längsschnitt durch eine stark verdickte Trabekelarterie der Milz mit ausgedehnter partieller Nekrose der Media und der verdickten Intima. a ältere, b frische Nekrose, c normales Gewebe, d Trabekelarterie (man erkennt noch die Endothelzellen, die das winzige Lumen begrenzen). e völlig verschlossene Arteriole. Fettfärbung mit Sudan III, Kernfärbung mit Hämatoxylin. Zeiss Mikrophoto, Okular K 2, Objektiv 16 mm.

ist wechselnd. Einmal ist nur noch an einem ganz schmalen Saum übriggebliebener elastischer Fasern ein Trabekel zu erkennen, wogegen ein anderes Mal nur kleine Teile eines Trabekels zu fehlen scheinen.

Was nun die Gefässe betrifft, so muss zuerst gesagt werden, dass in der Folge nur von kleinen, mittleren und grösseren Arterien die Rede sein wird. Eine genaue Unterscheidung der schwer veränderten Arterien nach histotopographischen Gesichtspunkten liess sich infolge Fehlens der Follikel und der übrigen Struktur nicht durchführen. Lediglich die Trabekelarterien sind noch mit Sicherheit zu bestimmen. Der einer solchen Unterscheidung beizumessende Wert ist in diesem Falle auch nur gering, da die gleich zu besprechenden Veränderungen im Grunde alle Arterien in gleicher Weise betreffen. Von einem Lumen kann bei den kleinen Gefässen meist nicht

mehr die Rede sein. Die Abtrennung einzelner Wandschichten ist unmöglich geworden; jedenfalls lässt sich die Grenze von Intima und Media nicht mehr feststellen. Das Lumen ist ausgefüllt mit einer Masse, die sich bei Hämatoxylin homogen violett, bei Giesonfärbung gelb bis orange, im Sudanpräparat rot färbt. Mitunter sind zusammengedrängte und sich nur mehr blass färbende Endothelkerne noch deutlich zu erkennen. Ganz besonders die Hämatoxylin-Eosinfärbung gibt einen Hinweis darauf, dass es sich nicht um eine einfache, wenn auch besonders hochgradige Arterio- bzw. Arteriolosklerose handelt, sondern dass noch andere Faktoren eine Rolle spielen müssen. Das wird noch deutlicher bei den mittleren und grösseren Arterien. Es sind hier wiederum zweierlei Veränderungen zu unterscheiden, die aber — es sei schon jetzt gesagt — wohl nichts anderes als verschiedene Stadien ein und desselben Prozesses darstellen, eines Prozesses, der auch hier tief in die Media eingreift. In dem einen Falle sind die Gefässe zwiebelschalenartig nach innen zu verdickt. Die einzelnen Lamellen sind oft abgehoben und dazwischen sind Blutbestandteile, vorwiegend rote, aber auch weisse Blutkörperchen eingedrungen. Die Lamina elastica interna ist verbreitert, und zwar nach aussen und nach innen. Nach außen ist oft eine Abgrenzung gegen die Lamina elastica externa unmöglich. Die Lamina elastica interna ist in viele einzelne Fasern aufgespalten, die, von verschiedener Stärke, oft wie aus lauter einzelnen Punkten zusammen gesetzt erscheinen und, nach innen zu kürzer und feiner werdend, sich schliesslich ganz verlieren. (Siehe Abb. 1.) Die zusammengedrängten Endothelzellen begrenzen ein meist winziges Lumen, das leer oder mit Blut gefüllt sein kann. Bei Fettfärbung lassen diese Gefässe entweder eine Reaktion vermissen, oder sie weisen eine isolierte Verfettung der elastischen Fasern auf, oder sie sind endlich diffus feinkörnig verfettet. Im anderen Falle haben wir es mit einem Gefässinhalt zu tun, der zunächst den Eindruck von Thromben erwecken kann. *Feitis* hat diese Deutung auch gegeben, wenn er von einer teilweisen, sekundären Thrombosierung der Trabekelarterien spricht. Es wird von dieser Frage noch später die Rede sein. Die Trabekelarterien sind ausgefüllt mit einer symplasmaartigen, gequollenen, im Hämatoxylin-Eosinschnitt violett gefärbten, im Giesonschnitt gelb, braun, orange, ja sogar grau und stahlblau gefärbten Masse, in der sich mehr oder weniger veränderte Kerne, wohl auch früher hierher gehöriger Zellen neben einzelnen weissen Blutkörperchen finden. (Siehe Abb. 2.) Das Ganze erweckt die Vorstellung einer schweren Degeneration, und es fragt sich, woher diese Massen stammen mögen. Hier erwies sich der Sudanschnitt als äusserst aufschlussreich. Der bei Fettfärbung stark gelbrot gefärbte Inhalt war nichts mehr und nichts weniger als eine im höchsten Maße geschädigte, verdickte Intima. (Siehe Abb. 3.) Das liess sich bei dem die farblichen Unterschiede stärker betonenden Sudanpräparat in jedem Falle, in dem es sich nicht um einen Tangentialschnitt handelte, durch das Vorhandensein der allerdings zusammengedrängten Endothelzellen der Intima nachweisen. Es war bei diesem Prozess

nicht zu einem absoluten Lumenverschluss, sondern nur zu einer hochgradigen Einengung gekommen, die allerdings für eine folgenschwere, später zu erörternde Wirkung für das gesamte Organ Veranlassung war. Von den zuerst beschriebenen Veränderungen waren alle Stufen und Übergänge zu den im zweiten Fall beschriebenen zu verfolgen. Selbstverständlich ist auch dieses Geschehen ein fliessendes. Unter den einzelnen Stadien verdient noch das dritte ausdrücklich hervorgehoben zu werden, in dem der Prozess weiter fortgeschritten war und nunmehr innerhalb dieser Massen Fibroblasten gefunden wurden.

Soweit die Veränderungen in der Milz selbst. Zur Klärung der Genese erschien es wünschenswert, zu erfahren, ob auch in anderen Organen ähnliche Befunde zu erheben waren. Das war auch tatsächlich der Fall; doch sollen diese Befunde kürzer mitgeteilt werden. Die am stärksten betroffenen Organe sind, abgesehen von der Niere, das Pankreas und das Gehirn. Im *Pankreas* findet sich histologisch ebenfalls hochgradige Intimaverdickung und Verfettung der Arteriolen bis zum völligen Lumenverschluss. Grössere Gefässe, allerdings in weit geringerer Zahl als in der Milz, erwecken auch hier zunächst den Eindruck, von Thromben verschlossen zu sein. Wiederum erwiesen sich diese vermeintlichen Thromben als die schwer geschädigte Gefässintima, die anfangs hyperplastisch, dann degeneriert und nekrotisch geworden war, und die sich im Sudanschnitt stark gelb färbte. Das Organ selbst ist dabei nicht unbeteiligt geblieben, die Inseln, an Zahl schätzungsweise nicht vermindert, sind teilweise hyalinisiert. Die Drüsenläppchen erscheinen verkleinert. Das sekretorische Parenchym weist stärkere Lipomatose auf.

Vom *Gehirn* sind Schnitte aus dem schon makroskopisch veränderten Pons angefertigt. Auch hier die gleichen Gefässveränderungen. Die Gefässe in der Umgebung des beschriebenen Herdes sind hochgradig lumenverengt. Die Gefässwandschichten eines im Tangentialschnitt getroffenen grösseren Gefässes sind überhaupt nicht mehr voneinander zu trennen. Das ganze Gefässrohr besteht aus einer mit Hämatoxylin sich homogen lilablau färbenden Masse. Von einem Lumen kann praktisch keine Rede mehr sein. Arteriolen in der Umgebung bieten das verkleinerte, im übrigen gleiche Bild. Im Sudanpräparat ist das gleiche Gebiet nicht mehr enthalten. Hier sind die Zellbestandteile der Wand eines grösseren Gefässes, vielleicht des gleichen wie im Hämatoxylinschnitt, nur an einer ausserhalb des Herdes gelegenen Stelle getroffen, stark fettig degeneriert, und wiederum zeigen auch die Arteriolen starke Lipoideinlagerungen. Der Herd besteht aus einem stark pigmentierten Gebiet, das einen aufgelockerten Eindruck macht, von reichlich neu gebildeten Gefässen durchzogen ist, und das reichlich Gliazellen besonders in der Umgebung der neugebildeten Gefässe aufweist.

In weitem Abstand folgen, bezüglich der Arterienveränderungen, die anderen Organe. Noch verhältnismäßig hochgradig, aber ohne Einfluss auf das Organ, die Lumenverengung der kleinen *Magen*gefässe, auch noch die der *Leber*, wogegen nennenswerte Beteiligung der Arteriolen im *Herzen* ebensowenig wie in der *Zunge* und den *Lungen* gefunden wurden.

Epikrise: Soweit die histologischen Befunde, bei deren Schilderung auf die Gefässveränderungen als die bei weitem wichtigsten der grösste Wert gelegt wurde. Bei der Milzveränderung kann es kaum einem Zweifel unterliegen, dass ein genetischer Zusammenhang zwischen Gefäss- und Organveränderungen besteht. Am sinnfälligsten sind die Veränderungen in der Milz, und da hier die Beziehungen auch am leichtesten herzustellen sind, mag sie als Modell dienen. Wenn man annehmen wollte, dass eine irgendwie von aussen kommende Schädigung Gefäss- und Parenchymdegeneration gleichsinnig und gleichzeitig hervorriefe, und die Form der nekrotischen Bezirke eine rein zufällige und unabhängig von den Gefässveränderungen entstanden wäre, so ist zu erwarten, dass nur die Gefässe innerhalb der Nekrosen geschädigt sind. Das ist aber durchaus nicht der Fall. Trotz gradueller Unterschiede ist der Prozess an sämtlichen Gefässen des Organs zu verfolgen. Wird ein Gewebsbezirk von der Blutzufuhr abgesperrt, so tritt der Gewebstod ein. Schon im histologischen Befund war darauf hingewiesen, dass die Trabekelarterien oft nur noch ein winziges Lumen erkennen liessen. Ob aber ein auf den zehnten Teil und mehr reduzierter Querschnitt den von seiten des Gewebes gestellten Anforderungen entspricht, erscheint mehr als zweifelhaft. Es ist sicher kein Zufall, dass die stärksten Schädigungen in den Organen zu finden sind, die wir schon lange als von der Arteriolosklerose bevorzugt und zuerst befallen kennen, und das muss den Verdacht auf einen Zusammenhang mit dieser Erkrankung nahelegen.

Die Veränderungen der kleinen Milzarterien im Sinne der Arterio- bzw. Arteriolosklerose sind eine so häufige Erscheinung, dass *Herxheimer*, der sie schon bei 10jährigen Kindern gefunden hat, eine Zugehörigkeit zu der eigentlichen Atherosklerose — ebenso wie *Nakonetschny* — in Abrede stellen möchte. Den Grund für diese „funktionelle Abnutzung bzw. Anpassung" sieht *Herxheimer* in mechanischen Momenten, die durch die eigenartigen Zirkulationsverhältnisse in der Milz gegeben sind, wogegen *Fahr* die Milz als Schlackenorgan mehr toxischer Beeinflussung ausgesetzt sieht. *Matsuno* zieht ätiologisch beide Faktoren in Betracht und spricht von Atherosklerose, die sich an den kleinen Milzarterien manifestiert, ehe an den übrigen Körperarterien ein Befund zu erheben ist. Eine Rückwirkung dieser Veränderungen auf das Organ selbst oder gar den übrigen Organismus wird von keinem der Autoren erwähnt, und *Herxheimer* betont sogar, dass den Arteriolenveränderungen keine derartige Bedeutung zukomme.

Wenn es bei einer einfachen, sei es auch hochgradigen Arteriolosklerose nicht zu Gewebsschädigungen kommt, wie sie in unserem Fall in Erscheinung treten, so ist vielleicht daran zu denken, dass für einen zu einem kleinen Gefäss gehörigen Gewebsbezirk gerade in der bezüglich des Kreislaufs einen Sonderrang einnehmenden Milz noch andere Möglichkeiten der Blutzuführung auf kollateralen Wegen bestehen. In unserem Fall ist ein solcher Ausgleich nicht mehr möglich. Wir haben es nicht mit einer Arteriolosklerose schlechthin, sondern, wie schon erwähnt, mit schwersten degenerativen Veränderungen

zu tun, die weit eher den von *Fahr* geprägten Ausdruck *Arteriolonekrose* verdienen. Und weiter handelt es sich nicht nur um die Arteriolen, dieser Prozess betrifft die Arterien aller Kaliber in gleichem Maße. Innerhalb gewisser Grenzen haben auch alle diese Veränderungen ein gleiches Alter, bzw. die Befunde sprechen dafür, dass der Beginn der Umwandlungen erst der jungen Vergangenheit angehören muss. Wenn hier mit *Fahr* von *maligner Sklerose* gesprochen wird, so kennzeichnet dieser Ausdruck vielleicht am treffendsten den ganzen Vorgang. Degeneration der Wand der kleinen Gefässe bis zum Lumenverschluss, gleichzeitige Degeneration der Wand der grösseren Gefässe mit höchstgradiger Lumenverengung, infolge der Gleichzeitigkeit und -mäßigkeit keine Ausbildung eines sonst evtl. in Frage kommenden Kollateralkreislaufs, Schnelligkeit der ganzen Entwicklung dieses Vorgangs, das mögen die Vorbedingungen zum Zustandekommen der multiplen Milzinfarkte sein. Zu Anpassungsvorgängen ist es nicht oder noch kaum gekommen. Es muss also dem Ablauf des Prozesses, mit einem Wort dem Tempo eine ausschlaggebende Rolle beigemessen werden.

Die Fleckmilz ist, wie eingangs erwähnt, zuerst von *Feitis* beschrieben und verdankt ihm auch ihren Namen. *Feitis* erwog für ihre Genese folgende drei Möglichkeiten: 1. Absoluter Verschluss eines Gefässes und damit Untergang des in seiner Ernährung davon abhängigen Gewebsbezirks. Das erschien ihm die nächstliegende und wahrscheinlichste Deutung. 2. Zusammentreffen von Gewebsschädigung und relativer Gefässinsuffizienz. 3. Reine Gewebsschädigung, wobei die geschädigten Bezirke nur zufällig den Versorgungsgebieten von einzelnen Gefässen entsprechen. Nach *Feitis* beschrieben *Geipel*, *Matthias*, *Meuret* und *Ake*, *Wilton* andere Fälle. Auch von *Herzog* sind bei einem Fall von fast totaler Nierenrindennekrose ähnliche Veränderungen in der Milz beschrieben worden. Endlich erwähnt auch *Lubarsch* insgesamt vier Fälle von Fleckmilz. Was die Deutung dieser Veränderungen angeht, so liegen in der Hauptsache zwei Auffassungen vor. In den Fällen von *Geipel*, *Matthias* und *Herzog* handelt es sich jedesmal um Eklampsie, und es wird angenommen, dass primäre Gefäßspasmen infolge Toxinwirkung durch das Eklampsiegift Endothelschädigung und intravasculäre Blutgerinnung nach sich gezogen haben, so dass röhrenförmige Fibrinthromben die nekrotischen Bezirke von der Blutzufuhr und somit Ernährung absperrten. In den Fällen von *Feitis*, *Meuret* und *Lubarsch* handelt es sich vorwiegend um Schrumpfnieren und Herzhypertrophie, und man nimmt nunmehr an, dass diesen Fällen in der Arteriosklerose die Bedingung zur Entstehung der Fleckmilz gegeben ist. Auch hier werden mitunter Thromben gefunden, für die jedoch ein sekundärer Ursprung angenommen wird. *Lubarsch* denkt noch an eine zu der Arteriosklerose hinzukommende toxische Komponente, die er aus der immer vorhandenen Urämie herleitet. Ganz aus dem Rahmen dieser Betrachtungsweise fällt die Anschauung von *Wilton*. Seiner Meinung nach kommt den Gefässveränderungen keinerlei genetische Bedeutung zu, sondern es handelt sich um

toxisch-infektöse Schädigungen, ähnlich den miliaren Nekrosen bei der Mehrzahl der Infektionskrankheiten, die nur einen kleineren Umfang haben. Da es sich in dem von *Wilton* beschriebenen Fall um eine Grippe handelt und die Gefässe nur innerhalb der Nekrosen verändert sind, ist anzunehmen, dass hier vielleicht gar nicht eine Fleckmilz in dem ursprünglichen Sinn vorgelegen hat.

Nach dem Gesagten ergibt sich eine zwanglose Zuordnung unseres Falles zu der Gruppe von Fällen, die von *Feitis*, *Meuret* und *Lubarsch* beschrieben sind. Das grundsätzliche Neue und Abweichende unseres Falles liegt darin, dass niemals eine Thrombosierung irgendeines Gefässes in unseren histologischen Präparaten gefunden wurde. Schon *Feitis* meint bei Besprechung der Thromben: „Manchmal täuscht wohl die abgelöste, degenerierte Intima ein Gerinnsel vor", und ebenso bleibt *Meuret* nicht ohne Vorbehalt. Es lässt sich ohne Einsicht in die Präparate nicht feststellen, ob die von *Feitis* als Thromben bezeichneten Massen das Gleiche darstellen, wie die in unserem Falle beschriebenen Intimaveränderungen, die auch zunächst den Gedanken an thrombotische Inhaltsmassen aufkommen liessen. Für die unterschiedliche Auffassung sind vielleicht Verschiedenheiten in der Materialverarbeitung von Belang. *Feitis* hat seine Studien an einem Material vorgenommen, das längere Zeit in 80 %igem Alkohol gelegen hat, und bei unserem Fall trug gerade die Fettfärbung wesentlich zur Klärung der Wandverhältnisse der Arterien bei.

Wenn es sich aus unseren histologischen Präparaten auch einwandfrei ergab, dass wir es mit reinen Gefässveränderungen ohne sekundäre Thrombosierung zu tun hatten, so ist damit doch die nächste Frage: Wodurch wurden diese stürmisch verlaufenden, eingreifenden Vorgänge verursacht, noch ohne Antwort. *Nakonetschny* erwähnt einmal, dass er in einigen Fällen von Veränderungen der kleinen Milzarterien eine Lipämie — allerdings nur mikroskopisch — feststellen konnte, und er weist darauf als eine mögliche Entstehungsursache der frühen Arteriolosklerose hin. Mit Rücksicht auf die ausserordentlich starke Verfettung der degenerierten Gefässwände unserer „Fleckmilz" wäre es wünschenswert gewesen, etwas über die Blutzusammensetzung zu erfahren. Eine histologisch-färberisch nachweisbare Vermehrung der Fettsubstanz in Blut und Lymphflüssigkeit erlaubt vielleicht einen gewissen Rückschluss; leider lässt sich der Beweis einer Lipämie in unserem Falle nicht mehr erbringen, da eine Blutuntersuchung zu diesem Zwecke nicht stattgefunden hat. Es wird sich somit erübrigen, die kausale Genese weiter zu erörtern; doch darf man wohl sagen, dass die formale Genese eine befriedigende Lösung gefunden hat.

Anhangsweise sei noch über einige weitere, sich durch gewisse Besonderheiten auszeichnende Arteriolosklerosefälle berichtet.

Zum Vergleich wurden im ganzen zehn Fälle von arteriolosklerotischer Schrumpfniere auf das Verhalten der Arteriolen und die Wirkung der Arteriolosklerose auf die einzelnen Organe einer genaueren Untersuchung unterzogen.

In folgendem sollen einige Ergebnisse von fünf besonders charakteristisch erscheinenden Fällen noch kurz mitgeteilt werden. Die untersuchten Organe, wiederum in der gleichen Weise wie Fall 1 fixiert und verarbeitet sind: Niere, Milz, Gehirn, Pankreas, Herz, Leber, Lunge, in einigen Fällen Zunge und Schilddrüse. Zur Beschreibung sollen hier nur die jeweils am auffälligsten betroffenen Organe gelangen, und ebenso wird, zur Vermeidung von Wiederholungen, von einer Besprechung der Nierenveränderungen — es handelt sich immer um mehr oder weniger hochgradige, rein arteriolosklerotische oder kombinierte vasculäre Schrumpfnieren — als der am längsten und genauesten bekannten, Abstand genommen werden.

Fall 2. S.-Nr. 150/26. 63jähriger Amtsanwalt (Obduzent: Dr. *Kückens*). *Vorgeschichte:* Seit mehreren Jahren Atherosklerose, seit zwei Jahren Diabetes. Nach Zehenamputation rechts Gangrän bis auf den Fussrücken. Lymphangitis des rechten Unterschenkels. Blutdruck 150 mm Hg.[1])

Klinische Diagnose: Diabetes, diabetische Gangrän, Atherosklerose, Atelektasen, Lymphangitis des rechten Unterschenkels, Lymphadenitis inguinalis rechts.

Anatomische Diagnose: (Diabetes mellitus) Atrophia et Lipomatosis mediocris pancreatis. Steatosis hepatis. Gangraena pedis sinistri. Status post amputationem digiti V. pedis sinistri. Bronchopneumonia lobi inferioris pulmonis utriusque, praecipue dextri. Scleratherosis fere universalis, praecipue arteriarum mediarum et parvarum. Nephrosklerosis arteriolosklerotica. Atherosklerosis arteriarum coronariarum cordis. Infarctus myocardii. Gastritis, bronchitis uraemica. Adipositas universalis. Hernia umbilicalis. Cholelithiasis.

Die *Milz* war makroskopisch von glatter Oberfläche, auf dem Schnitt von hellroter Farbe. Pulpa blass, Zeichnung nur wenig deutlich. Pulpa wenig abstreifbar. Auf der Schnittfläche mehrere klaffende Gefässlumina. Gewicht: 145 g. Mikroskopisch: Mäßige, an einzelnen Stellen mehr umschriebene, stärkere Stauungsblutüberfüllung. Die Trabekel- und Follikelarterien zeigen stark verdickte Wandung, bei den kleineren teilweise fast bis zum Lumenverschluss. Im Hämatoxylin-Eosinschnitt imponieren diese Verdickungen als kernlose oder nahezu kernlose rosa gefärbte Ringe. Die verdickten Arterien sind im Sudanschnitt verfettet, wobei es sich entweder um reine Intimaverfettung oder um diffuse Verfettung des ganzen Gefässes handelt. Bisweilen erfasst die Verfettung nicht ringförmig das ganze Gefäss, so dass eine fleckförmige Gelbfärbung der hyalinen Substanz resultiert.

Das *Pankreas* ist makroskopisch sehr schmal, auch der Kopfteil, und von Fettgewebe durchsetzt. An der Oberfläche zeichnen sich die weisslichen Pankreasläppchen, die in einem gelben Fettgewebe liegen, deutlich ab. Auf dem Schnitt sind die Läppchen gut abgegrenzt, zwischen ihnen liegen aber auch stellenweise grössere Fettgewebspartien. Gewicht 180 g. Es zeigte sich histologisch eine feintropfige Verfettung, vor allem der Inseln. Reichlichere Fettgewebsentwicklung innerhalb der einzelnen Läppchen. Mäßige Bindegewebsdurchwachsung. Die grösseren Arterien zeigen mitunter reine Elasticaverfettung. Bei den kleineren sind einzelne Gefässwandschichten oft nicht mehr zu erkennen, da auch hier alles in eine im Sudanschnitt sich gelb färbende Masse umgewandelt ist. Die Gefässlumina sind verengt, stellenweise prall mit Blut gefüllt.

Die *Schilddrüse* ist makroskopisch etwas, aber gleichmäßig vergrössert, mikroskopisch zeigt sie eine ausgesprochene Arteriolosklerose und mäßige Bindegewebsdurchwachsung.

[1]) Auszug aus der Krankengeschichte der Chirurgischen Klinik (Direktor Prof. *Klapp*).

Fall 3. S. Nr. 209/26. 70jährige Witwe (Obduzent: Dr. *Arndt*). *Vorgeschichte:* In bewusstlosem Zustand in die Klinik eingeliefert. Katheterurin: 2,2% Zucker, Aceton und Acetessigsäureprobe stark positiv. Eingabe von einem Liter 4,5%igem Traubenzucker intravenös und im ganzen 160 Insulineinheiten im Laufe des Nachmittags. Über den Lungen reichlich katarrhalische Geräusche[1]).

Klinische Diagnose: Diabetes mellitus, Coma diabeticum. Bronchitis. *Anatomische Diagnose:* (Diabetes mellitus). Arterio- et arteriolosklerosis levis fere universalis. Arteriolosklerosis pancreatis. Lipomatosis et cirrhosis mediocris pancreatis. Insulae Langerhansii partim hyalinisatae et steatosi affectae. Steatosis mediocris hepatis. Bronchopneumonia lobi inferioris utriusque. Struma nodosa.

Das *Pankreas* misst 22:4,5:2,5 cm, es ist schmal. Die hinter dem Pankreaskopf ziehenden Gefässe sind hyperplastisch und ihr Lumen klafft. Auseinandersprengung der einzelnen Teile durch Fettgewebe und Atrophie. Auch im Schnitt fällt sofort die reichliche Fettgewebsdurchwachsung auf. Auffallend sind aber auch die Inseln, nicht sowohl durch Verfettung als durch ein teilweises Fehlen jeglicher Struktur. Diese, gleichsam wie „ausgewischt" erscheinenden Partien stellen eine mehr oder weniger grosse hyalinisierte Fläche der Inseln dar. Das sekretorische Parenchym des Pankreas ist in mäßiger Ausdehnung cirrhotisch umgewandelt. Die Gefässwände der kleineren Arterien sind im Sinne der Arteriolosklerose verdickt und, wie aus dem Fettschnitt ersichtlich, gelb gefärbt. Die grösseren Gefässe bleiben an dieser Veränderung im wesentlichen unbeteiligt.

Fall 4. S. Nr. 177/29. 68jähriger Invalide (Obduzent: Dr. *Rix*). *Vorgeschichte:* Seit 1913 bestehen Beschwerden seitens des Herzens, Angstgefühl, Atembeklemmung, Herzschmerzen. Seit April 1929 hochgradige Dyspnoe und Ödeme. Am 11. Mai Einweisung in die Klinik. Hochgradige Dekompensation. Herz stark nach rechts und links dilatiert. Transsudat rechts, Anasarka, Ödeme, Stauungsbronchitis. Nach Carelltagen gute Ausschwemmung. Blutdruck sinkt von 240/120 auf 180/100 mm Hg. Zunehmende Arteriolosklerosis cerebri. Motorische Unruhe und vorübergehende Desorientiertheit. Auf Wunsch der Angehörigen am 5. Juni entlassen. Kommt am 9. Juni moribund wieder in die Klinik[1]).

Klinische Diagnose: Insufficientia cordis (Cor bovinum) Arteriolosklerosis cerebri.

Anatomische Diagnose: Atherosklerosis universalis. Arterio- et arteriolosklerosis renum et lienis. Atheriolosklerosis arteriarum coronariarum cordis. Fibrosis endocardii et myocardii. Steatosis myocardii. Hypertrophia et dilatatio atrii dextri cordis. Thrombi multiplices auriculae dextrae cordis. Induratio cyanotica lienis. Cyanosis et steatosis hepatis. Cyanosis pulmonum, renum. Gastritis et enteritis cyanotica. Anasarca. Ascites. Bronchopneumonia confluens lobi inferioris pulmonis dextri. Bronchitis. Tracheitis. Pleuritis vetus adhaesiva bilateralis. Calculus biliaris solitarius vesicae felleae (occlusionem ducti cystici efficiens). Ectasia vesicae felleae. Struma nodosa colloides lobi sinistri glandulae thyreoideae.

Die *Milz* ist sehr gross: 15:10:6 cm, Gewicht 340 g. Die Oberfläche ist etwas gehöckert, die Kapsel stellenweise verdickt und in diesen Bezirken graubläulich, im übrigen graurötlich verfärbt. Auf dem Schnitt ist die Consistenz sehr fest, die Farbe im ganzen graurot. Eingestreut umschriebene Bezirke von dunkelroter Farbe. — Die Follikel sind kaum, die Trabekel sehr gut erkennbar. — Auch hier an den kleinen Arterien wiederum dasselbe Bild: Hyaline Verdickung und Verfettung, teilweise bis zum Lumenverschluss. Fettstoffablagerung in Kapsel und Trabekeln. In den Venen, manchmal das ganze Lumen ausfüllend, mit Hämatoxylin sich dunkelblau färbende, bei der *Kossa*färbung sich als Kalk erweisende Massen. Stauungsblutüberfüllung. Wucherung des Reticulums. Stellenweise Kapselauflagerungen.

[1]) Auszug aus der Krankengeschichte der Med. Klin. (Direktor Prof. *Schwenkenbecher*).

Das *Pankreas* ist kurz und breit, von graurötlicher Farbe. Die Läppchenzeichnung ist erkennbar. Zur histologischen Untersuchung erwies sich das Pankreas infolge postmortaler Veränderung nicht mehr als brauchbar.

Das *Herz* ist sehr gross (Cor bovinum). Vor allem erscheint der rechte Ventrikel und der rechte Vorhof stark ausgedehnt. Die Muskulatur ist von braunroter Farbe. Dicke der Muskulatur links 1,6, rechts 0,5 cm, Herzgewicht 650 g. Die Muskulatur des linken Ventrikels ist stark hypertrophiert, der Ventrikel ist dilatiert. Rechter Ventrikel und rechter Vorhof sind verdickt und dilatiert. Vorwiegend im Herzohr reichlich Thrombusmassen. Es findet sich auf dem Schnitt in den Papillarmuskeln und in der übrigen Ventrikelmuskulatur eine Durchsetzung mit grauweisslichen fibrösen Partien. Die Wand der Kranzarterien ist stark verdickt, das Lumen der linken kaum noch durchgängig. Auf Schnitten aus verschiedenen Abschnitten des rechten wie linken Herzens sind die kleinen Arterien weniger verdickt und verfettet als die mittleren Verzweigungen der Kranzarterien. Die Veränderungen sind im ganzen geringgradig im Gegensatz zu denen der Hauptäste der Kranzarterien und der Arteriolen der anderen Organe. Im Vordergrund der Gefässveränderung steht die einfache Verdickung. Die Muskulatur zeigt stärkste Fragmentatio. Die Herzmuskelfasern weisen eine diffuse feintropfige Verfettung auf. Die schon makroskopisch sichtbaren Flecken erweisen sich histologisch als teils kernarmes Bindegewebe, teils als ein nur von wenigen Bindegewebsfasern durchzogenes Gewebe mit reichlich rundlichen und spindelförmigen Zellen. Zwischen frischen und älteren Herden sind die Übergänge fliessend.

Schnitte von den Gefässen der *Zunge* erwecken zwar den Eindruck von Verdickungen; doch ist im Sudanschnitt eine Verfettung nirgends nachweisbar.

Fall 5. S. Nr. 288/29. 57jährige Ehefrau (Obduzent: Dr. *Rix*). *Vorgeschichte:* Mit 36 Jahren erster Gallensteinkolikanfall. Anfälle in den folgenden Jahren seltener und schwächer. Seit einem Jahr Ödeme an den Beinen, die in der Nacht vergingen. Am 14. Juli 1928 linksseitiger Schlaganfall (rechte Gehirnseite). Wegen Herzschwäche und Schrumpfniere in die Klinik eingeliefert. Am 12. Oktober in der Medizinischen Klinik plötzlich heftiger Kolikanfall. Im Stuhl gelblichgrüner Eiter. Diffuse Bauchdeckenspannung. Verdacht auf diffuse Peritonitis. Verlegung in die Chirurgische Klinik. Operation. Keine Peritonitis. Ascites. Cholecystektomie. Wegen Choledochusstein Eröffnung und Drainage des Choledochus. Nach der Operation blieb die Patientin soporös. Oligurie, schlaffe Lähmung der unteren Extremitäten. Babinski beiderseits positiv, urämische Zuckungen, urämischer Geruch der Exspirationsluft[1]).

Klinische Diagnose: Schrumpfniere, Urämie, Apoplexie, Cholelithasis, Lebercirrhose.

Anatomische Diagnose: Arterio- et arteriolosklerosis organorum, praecipue, renum, hepatis, lienis, arteriarum baseos cerebri. Atherosklerosis aortae et arteriarum coronariarum cordis. Induratio cyanotica lienis. Perisplenitis vetus fibrosa. Cyanosis et steatosis hepatis. Necroses circumscriptae partis inferioris lobi sinistri hepatis. Encephalomalacia cystica regionis centralis lobi parietalis sinistri cerebri. Haemorrhagia circumscripta recens nuclei lentiformis dextri cerebri. Uraemia. Oedema pulmonum et cerebri. Peritonitis tuberculosa diffusa. Tubercula miliaria hepatis. Status recens post laparotomiam et cholecystektomiam. Peritonitis biliaris incipiens. Corpus alienum intra operationem relictum in abdomine. Pleuritis vetus adhaesiva bilateralis. Cystitis maculosa. Struma diffusa colloides.

Die *Milz* ist makroskopisch ziemlich klein, die Kapsel fleckförmig weisslich verdickt. Maße: 10:6:2½ cm. Gewicht 110 g. Auf dem Schnitt ist die Konsistenz ziemlich fest, die Farbe dunkelrot. Die Trabekel sind sehr gut, die Follikel weniger gut erkennbar. Über die Schnittfläche prominieren die ziemlich dicken und weit klaffenden Gefässe. Mikroskopisch zeigt die Milz stellenweise Kapselverdickung durch ein relativ

[1]) Auszug aus der Krankengeschichte der Chirurgischen Klinik (Direktor Prof. *Klapp*).

zellreiches Bindegewebe. Starke Pigmentanhäufungen (Hämosiderin) unter der Kapsel. Gefässverdickung und Fettstoffablagerung in der hyalin verdickten Intima. Von der Verfettung sind nur die kleinsten Gefässe betroffen. Bei Elasticafärbung sind die elastischen Fasern der kleineren Arterien fragmentiert, die grösseren Gefässe weisen eine verdickte und aufgesplitterte Grenzlamelle auf. Im übrigen ist die Milz sehr blutreich.

Die Beteiligung des *Pankreas* dokumentiert sich durch Verdickung und Verfettung der Arteriolen-Intima. Die Inseln sind feinsttropfig verfettet und teilweise bindegewebig ersetzt. Auch sonst findet sich eine stärkere Bindegewebsentwicklung. Mäßiger Ersatz des Drüsengewebes durch Fett. In verschiedenen Venen finden sich teils fettige, teils verkalkte Massen.

Die *Schilddrüse* ist knotenfrei und gleichmäßig vergrössert. Histologisch findet sich Hyalinisierung des Stromas, sowie Verfettung und Verdickung der Arteriolen. Es handelt sich um eine makrofollikuläre Kolloidstruma.

Fall 6. S. Nr. 305/29. 59jähriger Landwirt (Obduzent: Dr. *Arndt*). *Vorgeschichte:* Örtlich und zeitlich desorientiert. Motorische Unruhe und Bewusstseinstrübung. Vom 10. September 1929 bis 9. Oktober 1929 in der hiesigen Nervenklinik wegen allgemeiner Arteriolosklerose. Am 9. Oktober wegen Herzinsuffizienz in die Medizinische Klinik verlegt. Bei der Aufnahme über der rechten Lunge handbreit hohe Dämpfung. Hirnnerven o. B. Herz perkutorisch nach rechts und links dilatiert. Hilus verdichtet. Thoraxaufnahme: Der rechte phrenicocostale Winkel ist nicht zu erkennen. (Pleuritische Verwachsung? Vielleicht auch Transsudat?) Herz nach rechts und links dilatiert. Hilus verdichtet. Wassermann-Reaktion im Blut negativ. Blutdruck 185/115 R. R. Urin: 1,4% Zucker, Aceton und Acetessigsäure negativ. Nüchternblutzucker: 360 mg%. Eiweisstrübung. Im Sediment reichlich hyaline und granulierte Zylinder, vereinzelte Erythrocyten. Reststickstoff des Blutes erhöht, 95 mg%. Bauchdecken- und Achillessehnenreflexe nicht auslösbar. Patellarreflex beiderseits schwach auslösbar[1]).

Klinische Diagnose: Chronische Nephritis, Herzinsuffizienz mit Verwirrungszuständen, periphere und zentrale Arteriolosklerose. Diabetes mellitus gravis.

Anatomische Diagnose: Arterio- et arteriolosklerosis fere universalis, praecipue ramorum aortae abdominalis. Nephrosklerosis arteriolosklerotica, Hypertrophia exima cordis, praecipue ventriculi sinistri. Sklerosis arteriarum coronariarum cordis. Thrombosis parietalis arteriae coronariae sinistrae. Fibrosis partialis myocardii, praecipue apicis ventriculi sinistri. Aneurysma apicis ventriculi sinistri cordis incipiens. Thrombosis parietalis endocardii ventriculi sinistri, praecipue apicis. Intumescentia cyanotica lienis. Hydrothorax bilateralis, praecipue lateris dextri. Pleuritis adhaesiva vetus bilateralis. Hyperaemia et oedema pulmonum. Oedema dorsi pedis utriusque. Gastritis. Enteritis. Hypoplasia adenomatosa eximia glandulae suprarenalis utriusque. Hydrocele dextra. Cholelithiasis.

Die *Milz* ist gross. Maße: 12,5:7,5:4 cm. Gewicht 230 g. Die Kapsel ist straff gespannt, die Pulpa dunkelblaurot. Die Trabekel springen ziemlich deutlich vor. Histologisch erweisen sich vorwiegend die kleinsten Gefässe als verdickt, doch nicht in dem bisher gewohnten Maße. Die Verfettung ist sehr ungleichmäßig. Neben im Fettschnitt stark rot gefärbten Gefässen, beziehungsweise deren Intima, findet man andere, die zwar ebenso stark verdickt, aber nur andeutungsweise gelb gefärbt sind. In der Kapsel reichliche Fettstoffablagerung. Starke Stauungsblutüberfüllung.

Im *Pankreas* ist die Fettstoffablagerung in den verdickten Gefässen ungleichmäßig angeordnet. Es fällt die grosse Zahl der feintropfig verfetteten Inseln auf. Diffuser, ziemlich reichlicher Ersatz des Parenchyms durch Fettgewebe. Mäßige Bindegewebsentwicklung auch innerhalb verschiedener Inseln.

Das *Herz* ist sehr gross, doppelt so gross wie die Faust der Leiche. Beide Ventrikel sind stark hypertrophisch. Der linke ist 1,6, der rechte 0,7 cm dick. Im linken

[1]) Auszug aus der Krankengeschichte der Med. Klin. (Direktor Prof. *Schwenkenbecher*).

Ventrikel finden sich an der Spitze, aber auch nahe dem Septum thrombotische Auflagerungen auf dem Endocard, die in der Spitzengegend schon einen grösseren Raum in Anspruch nehmen. Die Wand ist an der Spitze erheblich verdünnt (0,2 cm), und es finden sich hier auf dem Querschnitt innerhalb der Muskelfasern einzelne graue strangförmige Einlagerungen. Die Kranzarterien enthalten ausgedehnte gelbe Fleckungen und Verkalkungen, namentlich an der vorderen linken im Anfangsteil. Hier findet sich auch im Inneren der Arterienwand eine thrombotische Auflagerung. Herzgewicht 630 g. Die kleinen Arterienäste des Herzens erweisen sich im Schnitt nur wenig im Sinne einer Intimaverdickung und -verfettung verändert. Die Herzmuskulatur zeigt Kerne von ungleicher Grösse. Schlechte, teilweise ganz fehlende Kernfärbbarkeit. Im Fettschnitt ausgesprochen fleckförmige Verfettung (Tigerherz). Ganz vereinzelte umschriebene Bindegewebsvermehrung. Zwischen den Muskelfasern Kernvermehrung, darunter auch Leukocyten und grosse Zellen.

Epikrise: Übereinstimmend mit den klinischen Diagnosen lassen die Organe der einzelnen Fälle ein mehr oder weniger schweres Befallensein von der Arteriolosklerose erkennen. Am konstantesten ist neben der Niere die *Milz* verändert. In keinem der Fälle bleibt sie unbeteiligt und der Einfluss der Veränderungen auf den Organismus tritt — wie *Herxheimer* angibt — in keiner Weise in Erscheinung. Anders das *Pankreas*. *Fahr* gibt bei genuiner Schrumpfniere in ungefähr 50 % Pankreasveränderungen an. Auch bei den vorliegenden Untersuchungen ist in einem grossen Teil der Fälle dieses Organ mehr oder weniger beteiligt. Eine klinisch in Erscheinung tretende Auswirkung ist nur in drei Fällen nachweisbar gewesen, und das sind gerade die, in denen auch histologisch die schwersten Veränderungen auffielen. Diese Veränderungen bestehen in einer Sklerose und Steatose der Inseln, in einer Vermehrung des interlobulären Bindegewebes, sowie Ersatz des sekretorischen Parenchyms durch Fettgewebe. Natürlich macht sich die Zerstörung der Inseln klinisch am meisten bemerkbar. *Versé* weist darauf hin, dass die Veränderung des Inselapparates bei Arteriolosklerose an die Glomerulusschädigungen bei der Nephrosklerose erinnern. Auch die Inseln seien durch ein reichliches Gefässnetz ausgezeichnet.

Von den übrigen Organen boten vor allem die Schnitte aus dem *Herzen* mit Fibrosis myocardii eine Überraschung. Es herrscht die Auffassung, dass die schwieligen Bezirke schlechter durchblutet oder von der Blutzufuhr abgeschnitten seien. In unseren Präparaten liessen sich zwar Veränderungen an den Kranzarterien, aber keine auch nur irgendwie erkennbaren Einengungen der feinen Verzweigungen feststellen.

Die arteriosklerotischen *Schilddrüsen* beanspruchen vielleicht ein gewisses Interesse. Es wird verschiedentlich die Anschauung vertreten, dass die Entwicklung der Knoten möglicherweise zur Arterio- bzw. Arteriolosklerose in einer Beziehung steht. Demgegenüber konnten wir beide Male Schilddrüsen von durchaus gleichmäßigem Bau feststellen, wogegen die hier nicht näher beschriebene Struma nodosa von S.177/29 sich als frei von Gefässveränderungen im Sinne der Arteriolosklerose erwies.

Im Gegensatz zu den Befunden bei der experimentellen Kaninchenatherosklerose, bei der *Versé* die Zunge am stärksten befallen fand, liess sich eine Gefässveränderung in der menschlichen *Zunge* nur in Form von geringer

hyperplastischer Wandverdickung, aber niemals in Gestalt einer Verfettung nachweisen. Einen in Betracht kommenden Grund für diesen Unterschied könnte man vielleicht in der Verschiedenheit der Beanspruchung suchen. Es ist bekannt, dass die Kaninchenzunge ein viel gebrauchtes und ungleich häufiger und stärker bewegtes Organ ist, als es die menschliche Zunge zu sein pflegt.

Zusammenfassung.

Das Hauptergebnis dieser Untersuchungen liegt in der Feststellung, dass bei den gewöhnlich zu beobachtenden Graden von Arteriolosklerose die Milz keine stärkeren Veränderungen aufzuweisen pflegt, wie das *Herxheimer* bereits betont hat, dass aber bei schwerer Veränderung der Arteriolen (Arteriolonekrose) doch auch eingreifende Ernährungsstörungen des Parenchyms beobachtet werden, die in ihrer Gesamtheit einen grossen Teil des Milzgewebes ausser Funktion setzen und damit zweifellos eine Beeinträchtigung des hämatopoetischen Apparates verursachen werden. Es ist weiter noch besonders hervorzuheben, dass diese Veränderung der Milz nicht erst, wie *Feitis* angenommen hat, durch ein sekundär hinzukommendes Moment, nämlich durch Thrombenbildung ausgelöst wird, sondern direkt der Arterienwandveränderung selbst zur Last zu legen ist, wie dies in dieser Arbeit zum ersten Male nachgewiesen werden konnte. Damit rückt die Milz ein in die Reihe der Organe, die durch die sogenannte maligne Form der Arteriolosklerose eine schwere Schädigung erfahren können und stellt sich so an die Seite von Niere und Pankreas, deren Veränderungen im zweiten Teil der Arbeit vergleichsweise ausführlicher mitgeteilt worden sind.

Literaturverzeichnis.

1. *Ceelen:* Arterio- und Arteriolosklerose. Dtsch. med. Wschr. **1929**, Nr 46, 1913. — 2. *Dehio:* Über die bindegewebige Induration des Herzfleisches. Dtsch. med. Wschr. **1900**, 750. — 3. *Fahr:* Ergebnisse aus der Pathologie des Gefäßsystems mit besonderer Berücksichtigung der Arteriolen. Zbl. Ophthalm. **5**, H. 1. — 4. *Fahr:* Über Gefässveränderungen am Pankreas. Verh. dtsch. path. Ges., 16. Tagg. 1913, 295. — 5. *Feitis:* Über multiple Nekrosen in der Milz. Beitr. path. Anat. **68**, 297 (1921). — 6. *Geipel:* Nierenrindennekrose und Fleckmilz bei Eklampsie. Arch. Gynäk. **124**, H. 1 (1925). — 7. *Herxheimer:* Zur Frage der Arteriolosklerose. Zbl. Sonderband zu **33** (1923). — 8. *Herxheimer:* Über das Verhalten der kleinen Gefässe der Milz. Berl. klin. Wschr. **1917**, Nr 4. — 9. *Herxheimer:* Über Arteriolosklerose der Nieren. Virchows Arch. **251** (1924). — 10. *Hoppe-Seyler:* Pankreasveränderungen bei Arteriolosklerose. Zbl. **34**, 614 (1924). — 11. *Hueck:* Die normale menschliche Milz als Blutbehälter. Verh. dtsch. path. Ges., 23. Tagg. 1928. — 12. *Hueck:* Anatomische Grundlagen der Arteriosklerose. Münch. med. Wschr. Nr. 19, 20, 21 (1920). — 13. *Jores:* Über die Arteriolosklerose der kleinen Organarterien und ihre Beziehung zur Nephritis. Virchows Arch. **178**, 367 (1904). — 14. *Jores:* Arterien. Henke-Lubarsch Handbuch der path. Anat. — 15. *Lubarsch:* Milz, Henke-Lubarsch Handbuch der pathologischen Anatomie. — 16. *Matthias:* Aussprache zu Geipel. Bericht über die in Dresden abgehaltene Tagung mitteldeutscher Pathologen. Zbl. **35**. — 17. *Matsuno:* Wandveränderungen der kleinen Milzarterien. Virchows Arch. **240** (1922). — 18. *Meuret:* Zur Pathogenese der sogenannten Fleckmilz. Beitr. path. Anat. **73**. — 19. *Nakonetschny:* Über pathologische Arterienveränderungen in der Milz. Virchows Arch. **245** (1923). — 20. *Roth:* Arteriolosklerose. Zbl. **34** (1924) und Klin. Wschr. **1925**, Nr 1, 30. — 21. *Versé:* Zur Pathologie des Pankreas. Mitteldtsch. Ärztebl. Nr 22 (1926). — 22. *Wilton Ake:* Die Fleckmilz und ihre Pathogenese. Frankf. Z. Path. **31**, 110.

Lebenslauf.

Als Tochter des israelitischen Volkschullehrers *Willi Spier* und seiner Ehefrau *Jettchen*, geb. *Höxter*, wurde ich am 14. August 1903 in Gemünden a. d. Wohra geboren. Ich besuchte acht Jahre die Volksschule in Gemünden, zwei Jahre das Lyzeum der Ursulinerinnen in Fritzlar und fünf Jahre die Städtische Studienanstalt in Kassel, wo ich Februar 1924 die Reifeprüfung bestand. Ostern 1924 begann ich das medizinische Studium in Marburg und bestand dort nach vier Semestern das Physikum (12. März 1926). Von den klinischen Semestern studierte ich eins in Freiburg, eins in München, eins in Wien und die letzten drei wieder in Marburg. Dort bestand ich am 13. Juli 1929 das medizinische Staatsexamen.

Meine akademischen Lehrer waren: In *Marburg: v. Auwers, Claussen, Dittler, Göppert, Jaensch, Korschelt, Kutscher, Schäfer*; in *Freiburg: Aschoff, Eppinger, Lexer, Rautmann, Trendelenburg*; in *München: Borst, v. Müller, Sauerbruch, Weber, Zumbusch*; in *Wien: Eiselsberg, Kermauner, Reimann, v. Wagner-Jauregg, Wenkebach*; in *Marburg: Bonhoff, Brock, Burckhardt, Eimer, Freudenberg, Grüter, Gürber, Hildebrand, Klapp, Kehrer, Kretschmer, Läwen, Loebell, Müller, Naujoks, Neumann, Ruete, Schenk, Schubert, Schwenkenbecher, Uffenorde, Versé, Wiedhopf.*